

## TUMOR GLÓMICO MALIGNO SINCRÓNICO CON CARCINOMA PAPILAR CLÁSICO DE TIROIDES: A PROPÓSITO DE UN CASO

JAVIER CHIARPENELLO<sup>(1,2)</sup>, AGUSTÍN FRESCO<sup>(4)</sup>, ANA BAELLA<sup>(3)</sup>, M. FLORENCIA CORBACHO-RE<sup>(3)</sup>, BRENDA FANELLI<sup>(4)</sup>, VIRGINIA GOROSITO<sup>(4)</sup>, ROXANA LATTANTE<sup>(5)</sup>, SUSANA MÁRQUEZ<sup>(5)</sup>, ANA NOCITO<sup>(5)</sup>, SANDRA SARANCONE<sup>(6)</sup>.

1) *Coordinador del Servicio de Endocrinología, Metabolismo y Nutrición del Hospital Provincial del Centenario, Rosario, Santa Fe, Argentina;* 2) *Centro de Endocrinología de Rosario;* 3) *Servicio de Endocrinología, Metabolismo y Nutrición del Hospital Provincial del Centenario;* 4) *Concurrencia de Endocrinología, Metabolismo y Nutrición del Hospital Provincial del Centenario;* 5) *Servicio de Anatomía Patológica del Hospital Provincial del Centenario;* 6) *Jefa del Laboratorio de Patología Quantum, Diagnóstico Médico Oroño, Rosario.*

### Resumen

**Introducción:** los tumores glómicos son una neoplasia vascular poco común derivada de estos tejidos y pertenecen a una familia que se caracterizan en su composición por células glómicas, vasos sanguíneos y músculo liso en diferentes proporciones. Algunos casos han sido considerados tumores glómicos malignos comprendiendo aproximadamente el 2,9% de todas las lesiones diagnosticadas inicialmente como tumor glómico, y su localización más habitual son los miembros inferiores.

**Caso clínico:** paciente hombre de 51 años, sin antecedentes de jerarquía, es derivado a los 17 días del posoperatorio de una tiroidectomía total con vaciamiento ganglionar debido a un nódulo tiroideo con citología Bethesda IV. El diagnóstico anatomopatológico informado fue a nivel de lóbulo derecho: carcinoma papilar clásico. Pero se observó además a nivel prevertebral un área indeterminada, interpretada primariamente como carcinoma tiroideo indiferenciado, con abundante angioinvasión. Previo a la tiroidectomía presentaba una tomografía multicorte de cuello con contraste, que informaba proceso expansivo sólido fusiforme en la región lateral derecha del cuello e imágenes nodulares múltiples en ambos pulmones e hígado compatibles con secundarismo. Además se le había realizado una angiorresonancia magnética con contraste donde se observaban tres imágenes sólidas intraaxiales supratentoriales yuxtacorticales. Debido a la amplia cantidad de lesiones a distancia se tomó biopsia de lesión hepática y junto con ella se envió a reanalizar la anatomía patológica tiroidea, debido al comportamiento atípico de un carcinoma papilar clásico de tiroides. Luego de la revisión se concluyó que la lesión del área prevertebral y la punción hepática correspondían a un tumor glómico maligno. No fue posible definir si la localización tiroidea correspondía al tumor primario u otra metástasis.

**Conclusión:** nuestro paciente fue diagnosticado inicialmente como un carcinoma papilar clásico de tiroides con un área de indiferenciación a nivel prevertebral, pero como su comportamiento con múltiples metástasis hepáticas, pulmonares y cerebrales no era compatible con la presentación habitual, se decidió rever la pieza de tiroides además de realizar biopsia de las lesiones del hígado y su estudio con técnicas de inmunohistoquímica, llegando así a un diagnóstico de tumor glómico maligno sincrónico con su patología tiroidea. Este tipo de neoplasia es extremadamente infrecuente y sobre todo fuera de las extremidades.

**Palabras clave:** tumor glómico maligno, carcinoma papilar clásico de tiroides, metástasis hepáticas, metástasis pulmonares, metástasis cerebrales.

\* Dirección postal: Facultad Ciencias de la Salud, Universidad Libre, Seccional Cali. Campus Valle del Lili. Carrera 109 N° 22-00; Valle del Lili A. A. 1040. Santiago de Cali, Valle del Cauca, Colombia.  
Correo electrónico: monikchavez@gmail.com

*SYNCHRONOUS MALIGNANT GLOMUS TUMOR WITH CLASSIC PAPILLARY THYROID CARCINOMA: A CASE REPORT.*

**Abstract**

**Introduction:** *glomus tumors are rare vascular neoplasms derived from these tissues and belong to a family characterized in their composition by glomus cells, blood vessels and smooth muscle in different proportions. Some cases have been considered malignant glomus tumors, comprising approximately 2.9% of all the lesions initially diagnosed as glomus tumors, and their most common location is the lower limbs.*

**Clinical case:** *A 51-year-old male patient, with unremarkable past medical history, was referred 17 days after a total thyroidectomy with lymph node dissection due to a thyroid nodule with Bethesda IV cytology. The reported pathological diagnosis was at the level of the right lobe: classic papillary carcinoma. But an indeterminate area was also observed at the prevertebral level, interpreted primarily as undifferentiated thyroid carcinoma, with abundant angiogenesis.*

*Prior to the thyroidectomy, he presented a multislice neck tomography with contrast that reported spindle-shaped solid expansive process in the right lateral region of the neck and multiple nodular images in both lungs and liver compatible with secondarism. In addition, a magnetic resonance angiography with contrast had been performed where three juxtacortical supratentorial intraaxial solid images were observed.*

*Due to the large number of distant lesions, a biopsy was taken from a liver lesion; simultaneously the thyroid pathology was re-analyzed, due to the atypical behavior of a classic papillary thyroid carcinoma. After the review, it was concluded that the lesion in the prevertebral area and the liver corresponded to a malignant glomus tumor. It was not possible to define whether the thyroid location corresponded to the primary tumor or to another metastasis.*

**Conclusion:** *our patient was initially diagnosed as having a classic papillary thyroid carcinoma with an area of undifferentiation at the prevertebral level, but since its behavior with multiple liver, lung and brain metastases was not compatible with its usual presentation, it was decided to review the thyroid specimen in addition to obtaining biopsy liver lesions and studying them with immunohistochemical techniques, thus reaching a diagnosis of a malignant glomus tumor synchronous with its thyroid pathology. This type of neoplasm is extremely rare, and especially outside the extremities.*

**Key words:** *malignant glomus tumor, classic papillary thyroid carcinoma, liver metastases, lung metastases, brain metastases.*

**Introducción**

Los cuerpos glómicos son anastomosis arteriovenosas especializadas que controlan la termorregulación a través del flujo sanguíneo y se localizan en la piel, en las regiones subungueales y, con menos frecuencia, en el tejido subcutáneo.<sup>1</sup> Los tumores glómicos son una neoplasia vascular poco común derivada de estos tejidos y pertenecen a una familia que se caracterizan en su composición por células glómicas, vasos sanguíneos y músculo liso en diferentes proporciones.<sup>2</sup> Clásicamente se localizan bajo las uñas, pero también se han reportado casos en tracto respiratorio, mediastino y pulmones, tracto gastrointestinal y sistema genitourinario.<sup>3</sup> La mayoría de los tumores glómicos del sistema digestivo se localizan en el estómago, siendo extremadamente rara su localización en el tracto hepatobiliar.<sup>4</sup>

Algunos casos han sido considerados tumores glómicos malignos en base a diferentes características histológicas como la atipia nuclear, la necrosis y la actividad mitótica. Estos tumores son lesiones infrecuentes, comprendiendo aproximadamente el 2,9% de todas las lesiones diagnosticadas inicialmente como tumor glómico, y su localización más habitual son los miembros inferiores.<sup>5</sup>

A continuación se expone un caso clínico de un paciente con un tumor glómico maligno estadio IV de localización primaria incierta que se presenta de manera sincrónica con un carcinoma papilar clásico de tiroides.

**Caso clínico**

Paciente hombre de 51 años, sin antecedentes de jerarquía, es derivado por el Servicio de Cirugía de

Cabeza y Cuello al Servicio de Endocrinología a los 17 días del posoperatorio de una tiroidectomía total con vaciamiento ganglionar derecho y recurrencial derecho debido a un nódulo tiroideo con citología Bethesda IV, para seguimiento y continuación del tratamiento de su patología.

En el momento de la primera consulta al Servicio se encontraba bajo tratamiento sustitutivo con levotiroxina 50 mcg diarios, no habiendo recibido aún dosis terapéutica de I<sup>131</sup>.

El diagnóstico anatomopatológico informado fue: a nivel de lóbulo derecho, tumor de 3,7 x 3,7 x 2,0 cm de aspecto esclerosante y sectores de patrón sólido, y a nivel de lóbulo izquierdo, tumor de 1 cm de diámetro mayor, ambos con tipo histológico de carcinoma papilar clásico. El margen superior del lóbulo derecho se encontraba ampliamente invadido por la neoplasia, mientras que el posterior derecho estaba focalmente comprometido.

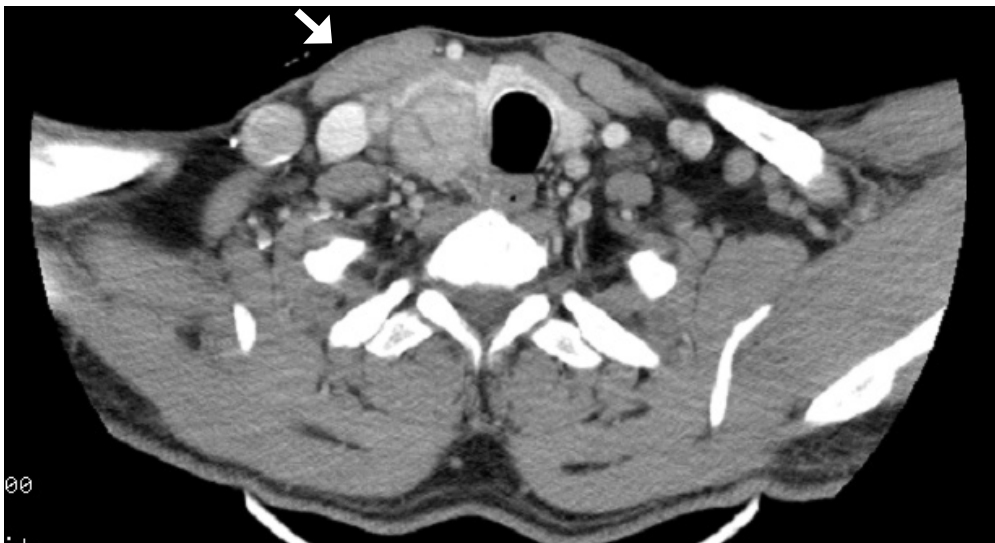Se observó además a nivel prevertebral un área indeterminada, interpretada primariamente como carcinoma tiroideo indiferenciado, con invasión vascular, perineural y linfática con compromiso de 1 ganglio en el vaciamiento ganglionar linfático derecho, con 2 metástasis libres en el tejido adiposo adyacente, y de 6 ganglios del vaciamiento recurrencial derecho.

Previo a la tiroidectomía presentaba una tomo-

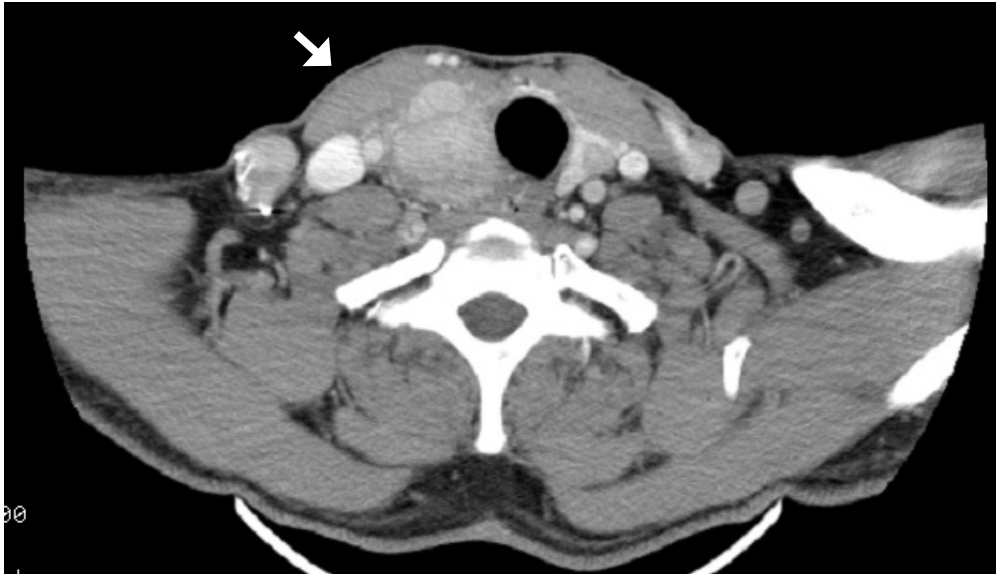
grafía multicorte de cuello con contraste endovenoso, que informaba proceso expansivo sólido fusiforme en la región lateral derecha del cuello, en relación con el esternocleidomastoideo, por delante de la arteria carótida primitiva, con eje mayor craneocaudal, que mostraba bordes parcialmente definidos y lobulados, y un área de realce sólido en su polo inferior, con un patrón de realce sumamente heterogéneo en el resto de la lesión, con desarrollo de neovasos en su interior, que medía 76 x 40 x 32 mm. Había desplazamiento de la hipofaringe, laringe y tráquea hacia la izquierda, y la lesión contactaba y comprimía al lóbulo tiroideo contra el paquete vascular del cuello.

Se observaba además una imagen redondeada, hipodensa, en lóbulo izquierdo de 9 x 8 x 11 mm. Ver Figuras 1 y 2.

Luego de la tiroidectomía presentaba una tomografía multicorte de cuello, tórax, abdomen y pelvis con contraste endovenoso, que evidenciaba un proceso expansivo sólido en la región lateral derecha del cuello, en situación posteromedial al esternocleidomastoideo, rodeando la arteria carótida primitiva, descendiendo por ésta hasta la región supraclavicular. Hacia arriba se extendía por espacio visceral yugulocarotídeo, parafaríngeo y retrofaríngeo. Mostraba bordes parcialmente definidos y lobulados, observando áreas heterogéneas y de hiporrealce de aspecto necrótico, que medía 56 x



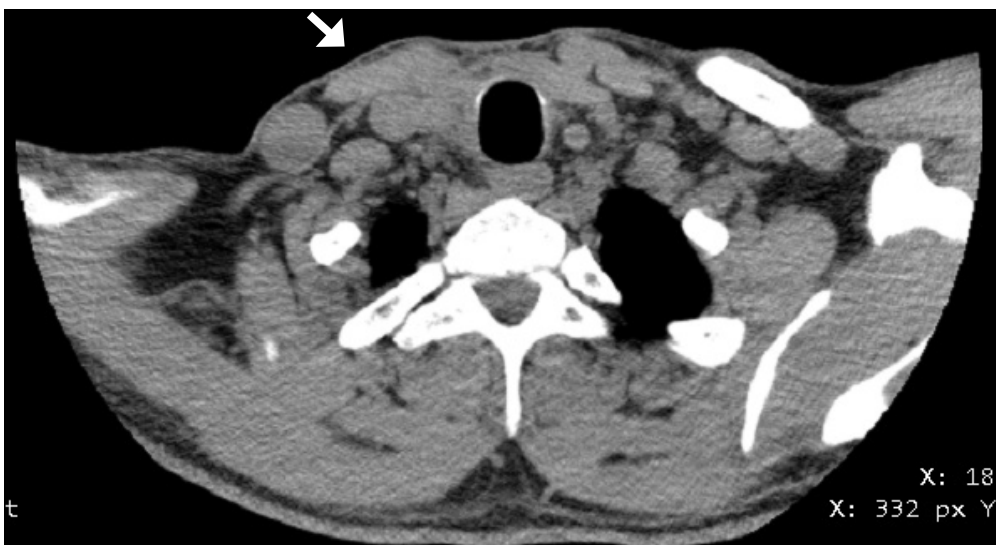**Figura 1.** TAC de cuello previo a la tiroidectomía evidenciando proceso expansivo sólido en región lateral derecha, que desplaza la hipofaringe, la laringe y la tráquea.



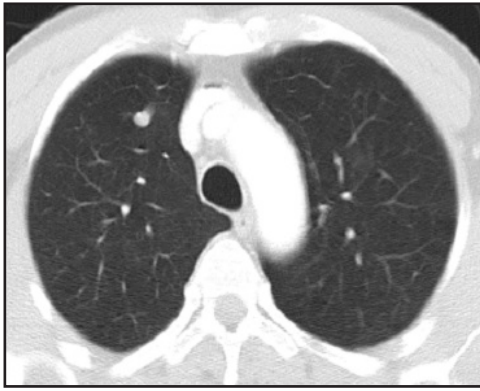**Figura 2.** TAC de cuello previo a la tiroidectomía que evidencia proceso expansivo sólido en región lateral derecha por delante de la arteria carótida primitiva y en situación con el músculo esternocleidomastoideo.

34 x 28 mm. Determinaba ligero desplazamiento de la hipofaringe y laringe hacia la izquierda. Se observaban además aisladas adenopatías que no alcanzaban rango megálico.

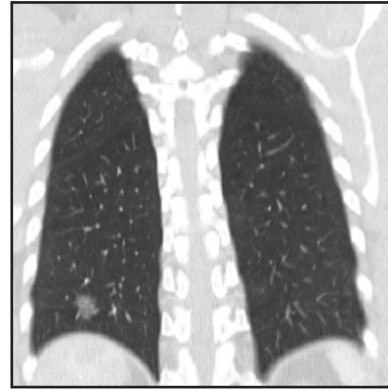
Dado los antecedentes del paciente, dichos hallazgos podían corresponder a recidiva local. También se visualizaban cambios coincidentes con los antecedentes de tiroidectomía y linfaadenectomía local. Ver Figura 3.



**Figura 3.** TAC de cuello luego de la tiroidectomía mostrando proceso expansivo sólido en región lateral derecha, que rodea a la arteria carótida primitiva y desciende por ésta hasta la región supraclavicular.



**Figura 4.** TAC de tórax que evidencia nódulo sólido de 6 mm en segmento medial del lóbulo medio de pulmón derecho.



**Figura 5.** TAC de tórax que evidencia área parcheada en vidrio esmerilado en segmento posterobasal del lóbulo inferior del pulmón derecho.

El análisis del parénquima pulmonar puso en evidencia imágenes nodulares y pseudonodulares en topografía de segmentos basales de lóbulo inferior izquierdo, y póstero y laterobasal del lóbulo superior derecho, este último subpleural. En segmento medial del lóbulo medio derecho, se observaba otra imagen nodular de aspecto sólido que medía 6 mm.

Se visualizaban imágenes micronodulares en segmento laterobasal del lóbulo inferior derecho y segmento posterobasal del lóbulo inferior izquierdo. Se identificaban además áreas parcheadas en vidrio esmerilado en pulmón derecho en segmentos posterobasal y apical del lóbulo inferior, y lateral del lóbulo medio y superior.

Se observaba una formación pseudonodular de aspecto vascular en segmento anterior del lóbulo superior del pulmón derecho. Ver Figuras 4 y 5.

Había hepatomegalia a expensas de múltiples e incontables imágenes nodulares a nivel del parénquima hepático con refuerzo hipovascular y halo hiperdenso compatibles con secundarismo. Ver Figura 6.

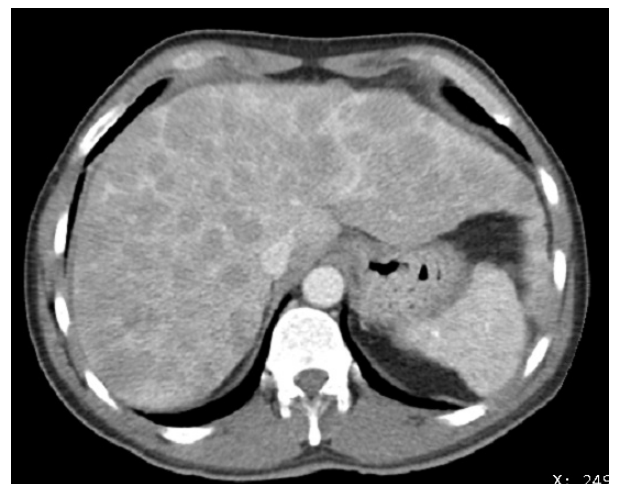Además se le había realizado una angioresonancia magnética con contraste endovenoso posterior a la cirugía, donde se observaban tres imágenes nodulares sólidas intraaxiales supratentoriales yuxtacorticales en topografía temporal postero-lateral derecha, de 20 mm, parietal derecha de 12 mm, y frontal precentral homolateral en la convexidad, de 11 mm. Presentaban intensidad de señal heterogénea, predominantemente isointensas con respecto al córtex cerebral en T1, con pequeños focos centrales hiperintensos en T1 e hipointensos en GRE (secuencia de gradiente de eco), lo que sugiere presencia de hemosiderina. Evidenciaban un intenso refuerzo

luego de la administración de contraste y se asociaban a edema vasogénico perilesional. Eran compatibles con secundarismo. Ver Figuras 7, 8 y 9.

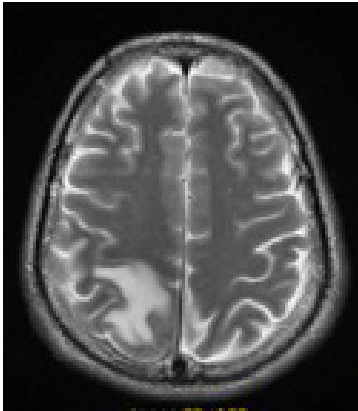
La estadificación patológica fue T4b N1 M1, clasificado como “alto riesgo de recurrencia”.

Debido a la amplia cantidad de lesiones a distancia, se tomó biopsia de lesión hepática y junto con ella se envió a reanalizar la anatomía patológica tiroidea, debido al comportamiento atípico de un carcinoma papilar clásico de tiroides

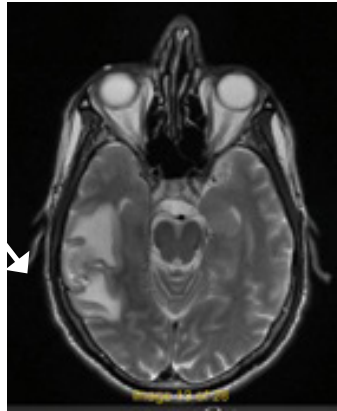En la revisión anatomopatológica se realizaron técnicas de inmunohistoquímica en el área de indiferenciación prevertebral y en las metástasis hepáticas con



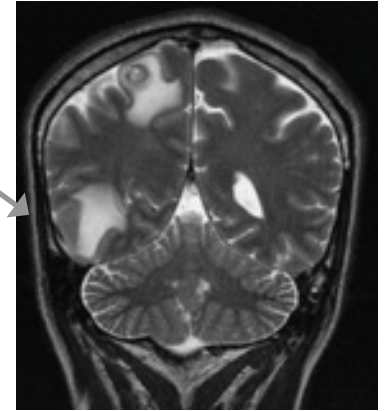
**Figura 6.** TAC de abdomen con múltiples imágenes nodulares en parénquima hepático.



**Figura 7.** RMI de cráneo que evidencia imagen nodular parietal derecha de 12 mm.



**Figura 8.** RMI de cráneo que evidencia imagen nodular frontal precentral derecha de 11 mm.



**Figura 9.** RMI de cráneo que evidencia imagen nodular temporal posterolateral derecha de 20 mm.

recuperación antigénica en microondas y utilizando anticuerpos poli y/o monoclonales. Se utilizó sistema ABC y/o polímero, y se reveló con DAB.

En la Tabla I se pueden observar los resultados de la inmunomarcación.

Luego de la revisión se concluyó que la lesión del área prevertebral y la punción hepática correspondían a

un tumor glómico maligno. No era posible definir si la localización tiroidea correspondía al tumor primario u otra metástasis.

**Discusión**

Los tumores glómicos malignos son infrecuentes y sobretodo en su localización visceral, ya que se presentan habitualmente en manos y pies. En la literatura mundial previa se reportó uno a nivel hepático en el Hospital Universitario de Granada (España) en un paciente de 53 años sin antecedentes de jerarquía.<sup>6</sup> Los marcadores positivos para caldesmon (proteína reguladora de la contracción del músculo liso) y actina muscular lisa, el rango etario, el sexo y la ausencia de comorbilidades coinciden con nuestro caso, aunque difiere en su comportamiento debido a que no presenta secundarismo metastásico, quizás por un diagnóstico más precoz.

Hay dos casos más publicados similares al nuestro también, uno de Corea del Sur, con tumor ubicado en mediastino que invade tiroides, tráquea y esófago,<sup>7</sup> y otro en Estados Unidos, de localización primaria incierta con metástasis en hígado, pulmones, ganglios linfáticos, bazo y piel.<sup>8</sup>

A nivel de tubo digestivo hay ocho reportes: uno en íleon con metástasis a nivel de colon, cerebro y pulmón en China;<sup>9</sup> otro limitado de esófago en Estados Unidos;<sup>10</sup> y seis localizados en estómago: tres de ellos oriundos de Corea del Sur con compromiso de riñón, hueso, hígado y cerebro;<sup>11, 12</sup> dos con invasión hepática en Italia<sup>13</sup> y Estados Unidos;<sup>14</sup> y el último sin metástasis en Arabia Saudita.<sup>15</sup>

**Tabla I.** Inmunomarcación.

Marcador	Negativo	Positivo
Citoqueratina AE1/AE3	x	
HBM-45	x	
Desmina	x	
CD 10	x	
Proteína S 100	x	
CD 68	x	
CD 34	x	
Cromogranina	x	
Sinaptofisina	x	
Calcitonina	x	
TIF-1	x	
Tiroglobulina	x	
PAX-8	x	
Melan A	x	
Actina muscular lisa		x
Caldesmon		x

Se encontraron casos de tumores glómicos malignos de otras localizaciones no habituales: uno de riñón con metástasis retroperitoneales, en vértebra lumbar e hígado;<sup>16</sup> uno en tráquea solo con invasión local;<sup>17</sup> uno en pulmón con compromiso de bazo, glándula suprarrenal y estómago;<sup>18</sup> otro pulmonar solo avanzado regionalmente;<sup>19</sup> y uno encapsulado de riñón.<sup>20</sup>

### Conclusión

A modo de conclusión, se considera que nuestro paciente fue diagnosticado inicialmente como un carcinoma papilar clásico de tiroides con un área de indiferenciación a nivel prevertebral, pero como su comportamiento con múltiples metástasis hepáticas, pulmonares y cerebrales no era compatible con la presentación ha-

bitual de un cáncer diferenciado de tiroides, se decidió rever la pieza de tiroides además de realizar biopsia de las lesiones del hígado y su estudio con técnicas de inmunohistoquímica, llegando así a un diagnóstico de tumor glómico maligno sincrónico con su patología tiroidea. Este tipo de neoplasia es extremadamente infrecuente y sobretodo fuera de las extremidades

Cuando la sospecha clínica de una segunda patología es fuerte y no concuerda con los resultados arrojados en los primeros estudios complementarios, se considera de vital importancia profundizar la búsqueda mediante otras evaluaciones, con el objetivo de arribar a un diagnóstico correcto e instituir el tratamiento adecuado que mejore la evolución de la enfermedad.

### Bibliografía

- Ghisi JP, Trache A, Dalmaso ML. *Instrucción ortopédica de posgrado imágenes. Resolución del caso*. Rev Asoc Argent Ortop Traumatol 84: 80-3; 2019.
- Lazo-Vera JO. *Tumor glómico subungueal en el meñique y utilización de ecografía en su diagnóstico: presentación de un caso*. Horizonte Médico (Lima) 21: e1264, 2021.
- Milla-Bello CE, Orozco-Bustos MD, Nagore-Ancona JF. *Tumor glómico subungueal*. Rev Cir Plast 30: 48-51, 2020.
- Chao GL, Gil LI, Moret VS, et al. *Tumor glómico gástrico*. Invest Medicoquir 11(2): 1-7, 2019.
- Wolter NE, Adil E, Irace AL, et al. *Malignant glomus tumors of the head and neck in children and adults: evaluation and management*. Laryngoscope 127: 2873-82, 2017.
- Calcerrada-Alises E, Sarabia-Velverde N, Navarro-Freire F, et al. *Localización atípica de tumor glómico en el hígado*. Cir Esp 95: 234-5. 2017.
- Choi YJ, Yang KH, Gang SJ, et al. *Malignant glomus tumor originating in the superior mediastinum*. J Korean Med Sci 6: 157-63, 1991.
- Brathwaite C, Poppiti R. *Malignant glomus tumor. A case report of widespread metastases in a patient with multiple glomus body hamartomas*. Am J Surg Pathol 20: 233-8, 1996.
- Chen JH, Lin L, Liu KL, et al. *Malignant glomus tumor of the intestinal ileum with multiorgan metastases: a case report and review of literature*. World J Gastroenterol 26: 770-6, 2020.
- Bali GS, Hartman DJ, Haight JB, et al. *A rare case of malignant glomus tumor of the esophagus*. Case Rep Oncol Med 1: 1-5, 2013.
- Song SE, Lee CH, Kim KA, et al. *Malignant glomus tumor of the stomach with multiorgan metastases: report of a case*. Surg Today 40: 662-7, 2010.
- Lee H, Choi YS, Oh SC, et al. *Malignant glomus tumors of the stomach – a report of 2 cases with multiple metastases*. Korean J Pathol 43: 358-563. 2009.
- Toti L, Manzia TM, Roma S, et al. *Rare malignant glomus tumor of the stomach with liver metastases*. Radiol Case Rep 14: 463-7, 2019.
- Bodolan AA, Wilcox R, Yang MX. *Malignant glomus tumor of the gastric antrum with hepatic metastases: a case report and literature review*. Human Pathol Case Rep 14: 81-4, 2018.
- Zaidi S, Arafah M. *Malignant gastric glomus tumor: a case report and literature review of a rare entity*. Oman Med J 31: 60, 2016.
- Lamba G, Rafiyath SM, Kaur H, et al. *Malignant glomus tumor of kidney: the first reported case and review of literature*. Human Pathol 42: 1200-3, 2011.

17. Huang C, Liu QF, Chen XM, et al. *A malignant glomus tumor in the upper trachea*. Ann Thor Surg 99: 1812-4, 2015.
18. Dong LL, Chen EG, Sheikh IS, et al. *Malignant glomus tumor of the lung with multiorgan metastases: case report and literature review*. Onco Targets Ther 8: 1909-14, 2015.
19. Hishida T, Hasegawa T, Asamura H, et al. *Malignant glomus tumor of the lung*. Pathol Int 53: 632-6, 2003.
20. Chen YA, Li HN, Wang RC, et al. *Malignant glomus tumor of the kidney: a case report and review of the literature*. Clin Genitourin Cancer 15: e151-3, 2017.