

¿CUÁNDO PENSAR EN HIPERALDOSTERONISMO PRIMARIO ANTE UN CASO DE HIPERTENSIÓN RESISTENTE AL TRATAMIENTO? DIAGNÓSTICO Y MANEJO

DANIEL PISKORZ*

Instituto de Cardiología, Sanatorio Británico de Rosario

Resumen

La hipertensión arterial primaria es la principal causa de esta enfermedad, la frecuencia de causas secundarias solo aumenta en determinados escenarios clínicos específicos, observables en centros de derivación específicos. En hipertensión arterial grado 3, grado 2 de reciente comienzo o hipertensión resistente se debe sospechar la presencia de aldosteronismo primario. Para el diagnóstico correcto se debe seguir un algoritmo ya establecido, que incluye el plan de hidratación previo, el manejo farmacológico correcto, y las condiciones de las tomas de las muestras bioquímicas. El patrón oro para el diagnóstico definitivo es el dosaje de aldosterona selectivo en ambas venas renales. El tratamiento final será farmacológico según se trate de hiperplasia idiopática bilateral o aldosteronismo idiopático, o quirúrgico mediante la adrenalectomía laparoscópica en casos de adenoma o hiperplasia unilateral. Las posibilidades de curación de la hipertensión arterial son bajas, pero las posibilidades para un mejor control y el manejo del medio interno mejoran significativamente

Palabras clave: aldosteronismo primario; hipertensión arterial; algoritmo diagnóstico- terapéutico

WHEN SHOULD WE CONSIDER PRIMARY HYPERALDOSTERONISM IN A CASE OF TREATMENT-RESISTANT HYPERTENSION? DIAGNOSIS AND MANAGEMENT

Abstract

Primary hypertension is the main form of this disease; the frequency of secondary causes only increases in certain specific clinical scenarios, mainly in referral centers. In high blood pressure grade 3, new onset grade 2 or resistant hypertension, the presence of primary aldosteronism should be suspected. For the correct diagnosis, an established algorithm must be followed, which includes the previous hydration plan, the correct pharmacological management, and the conditions for taking biochemical samples. The gold standard for definitive diagnosis is selective aldosterone dosing in both renal veins. The final treatment will be pharmacological, depending on whether it is bilateral idiopathic hyperplasia or idiopathic aldosteronism, or surgical through laparoscopic adrenalectomy in cases of adenoma or unilateral hyperplasia. The chances of a cure for high blood pressure are low, but intervention allows better hypertension control and management of the metabolic syndrome.

Key words: *primary aldosteronism; hypertension; diagnostic algorithm; treatment*

* Dirección postal: Jujuy 1540, piso 5; (2000) Rosario, Santa Fe, Argentina.
Correo electrónico: danielpiskorz@ciudad.com.ar

Caso clínico

Paciente femenina, de 59 años de edad, que consulta por hipertensión arterial de difícil manejo, encontrándose medicada con bisoprolol 10 mg día, lercadipina 20 mg día, telmisartan 80 mg día, e hidroclorotiazida 12,5 mg día. En el consultorio su presión arterial (PA) fue 156-86 mmHg, y en la Tabla I se observan los da-

tos de un monitoreo ambulatorio de PA que confirman la hipertensión. Se solicita un laboratorio, en el que se observa una actividad de renina plasmática 0,1 ng/ml.h, aldosterona sérica 400 pg/ml, natremia 142 meq/l, kaliemia 3,5 meq/l, aldosterona en orina de 24 horas 17 mg/ml, sodio urinario 85 meq/l y potasio urinario 56,6 meq/l (diuresis de 1.580 cc).

Tabla I. Resultados del monitoreo ambulatorio de presión arterial.

VARIABLE	24 HORAS	ACTIVO	PASIVO
PROMEDIO PAS (mm Hg)	133 ± 14	139 ± 12	122 ± 13
PROMEDIO PAD (mm Hg)	76 ± 9	81 ± 7	68 ± 8

Debido a la sospecha diagnóstica de aldosteronismo primario se solicita una tomografía de abdomen enfocada en glándulas suprarrenales con contraste, cuyo resultado se observa en la Figura 1. Con diagnóstico de tumor pro-

ductor de aldosterona, la paciente recibe una adrenalectomía endoscópica, cuya anatomía patológica permite diagnosticar adenoma corticosuprarrenal conformado predominantemente por células claras de la zona fascicular.

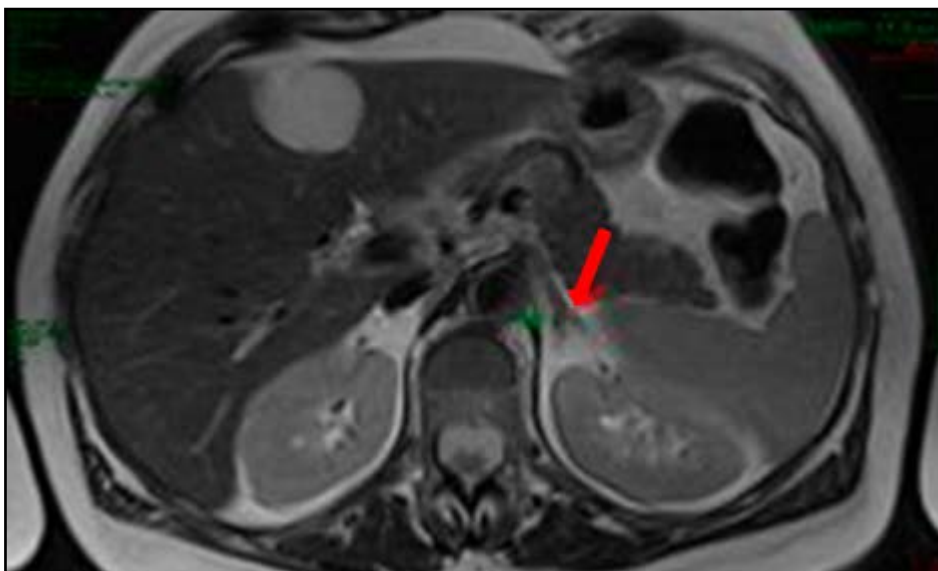


Figura 1. Imagen tomográfica del adenoma suprarrenal.

Algoritmo diagnóstico de aldosteronismo primario

Las guías argentinas de hipertensión arterial recomiendan la búsqueda de hipertensión arterial secundaria en presencia de hipertensión refractaria, hipertensión arterial grado 3, e hipertensión arterial grado 2 de reciente comienzo. El aldosteronismo primario, en muchos casos asociado al síndrome de apnea obstructiva del sueño, se encuentra entre las causas más frecuentes de hipertensión arterial en estos escenarios.

Los valores promedio de aldosterona en orina de 24 hs en normotensos serían alrededor de 6,5 ng; 7,3 ng en hipertensos grado 1; 9,5 ng en hipertensos grado 2; y 14,6 ng en hipertensos resistentes. La frecuencia de aldosteronismo primario, considerando un valor de corte de excreción urinaria de aldosterona en orina de 24 horas ≥ 12 ng/24 hs, es levemente superior al 11% en normotensos, se calcula cercana al 16% en hipertensos grados 1, casi 22% en hipertensos grado 2, y 22% en hipertensos resistentes; mientras que en presencia de renina suprimida las frecuencias serían 11,6%, 17,4%, 25,4% y 51,6%, respectivamente.

Con estos antecedentes, para el diagnóstico de aldosteronismo primario se recomienda solicitar actividad de renina plasmática en ayunas y aldosterona sérica, y aldosterona y sodio en orina de 24 horas con dieta libre. Si la actividad de renina plasmática es ≥ 1 ng/ml.h o la aldosterona en orina es ≤ 12 ng/24 hs se excluye aldosteronismo primario. Si la aldosterona en orina de 24 hs es >12 ng y el sodio urinario es <200 meq, se debe solicitar una orina de 24 hs luego de 3 días de dieta hipersódica. En este caso, una actividad de renina plasmática <1 ng/ml.h, asociada a una aldosterona en orina de 24 hs >12 ng y un sodio urinario >200 meq, confirman el diagnóstico de aldosteronismo primario. El dosaje selectivo de renina en ambas venas suprarrenales es considerado el patrón oro para el diagnóstico de aldosteronismo primario; sin embargo, se requieren operadores experimentados, para minimizar los riesgos del procedimiento, y una correcta interpretación de los resultados para eliminar los falsos negativos, por lo que es una técnica subutilizada en la práctica rutinaria. Para la localización de la patología se recomienda la realización de una tomografía multicorte enfocada en glándulas suprarrenales con

contraste; mientras que para definir si se trata de una hiperplasia idiopática bilateral, y por lo tanto posible de recibir tratamiento farmacológico, o de un adenoma o hiperplasia unilateral, de resolución por adrenalectomía laparoscópica, es que tiene su lugar el dosaje de aldosterona en sangre venosa de glándulas suprarrenales.

Terapéutica

El tratamiento farmacológico, en caso de hiperplasia idiopática bilateral o aldosteronismo idiopático, consiste en el agregado a la triple terapia combinada de diuréticos tiacídicos o símil tiacídicos, y bloqueadores del sistema renina-angiotensina, en las máximas dosis recomendadas y toleradas, de un antagonista del receptor mineralocorticoide, ya sea espironolactona en dosis de 25-200 mg por día, o eplerenona, en dosis de 100-300 mg por día.

Luego de la adrenalectomía, 100% de los pacientes mejoran sus potasemias, 100% mejoran sus niveles de presión arterial, pero solo 30-60% normalizan su presión arterial, por lo que en la mayoría de los casos es necesario continuar con la terapia farmacológica de por vida. Las variables predictoras de persistencia de HA luego de la adrenalectomía son el antecedente de un familiar en primer grado hipertenso, la necesidad de utilizar más de dos fármacos en el preoperatorio para controlar la presión arterial, la edad avanzada, ya que la efectividad del procedimiento se reduce cada 10 años de edad, la duración de la hipertensión arterial mayor a 5 años, la creatinina sérica mayor a 0,9 mg/dl, la presencia de hipertrofia ventricular izquierda en el electrocardiograma, las lesiones avanzadas del fondo de ojos, y el sexo masculino.

Conclusiones

Se requiere una alta dosis de sospecha y el seguimiento de un protocolo minucioso para el diagnóstico de aldosteronismo primario. Si bien los procedimientos terapéuticos están claramente determinados, las posibilidades de resolver la hipertensión arterial son escasas, y la mayoría de los pacientes requieren cuidados farmacológicos de por vida.

Referencias

1. Sociedad Argentina de Cardiología, Federación Argentina de Cardiología, Sociedad Argentina de Hipertensión Arterial. *Consenso Argentino de Hipertensión Arterial*. Rev Fed Arg Cardiol 47: 1-47, 2018.
2. López Santi R. *Síndrome de apnea obstructiva del sueño*. En: *Cardiometabolismo. De la fisiopatología a la terapéutica* (López Santi R, Lorenzatti A, Piskorz D, editores); 3ª edición. Edifarma SRL, editora; Buenos Aires, 2020. Págs. 177-89.
3. Brown JM, Siddiqui M, Calhoun DA y col. *The unrecognized prevalence of primary aldosteronism: a cross-sectional study*. Ann Intern Med 173: 10-20, 2020.
4. Calhoun DA, Nishizaka MK, Zaman MA, y col. *Hyperaldosteronism among black and white subjects with resistant hypertension*. Hypertension 40: 892-6, 2002.
5. Rossi GP. *Update in adrenal venous sampling for primary aldosteronism*. Curr Opin Endocrinol Obes 25: 160-71, 2018.
6. Piskorz D. *Hipertensión secundaria*. Rev CONAREC 33: 73-9, 2017
7. Fukudome Y, Fujii K, Arima H, y col. *Discriminating factors for recurrent hypertension in patients with primary aldosteronism after adrenalectomy*. Hypertens Res 25: 11-8, 2002.

El provecho de uno es el perjuicio de algún otro

MICHEL DE MONTAIGNE

La causa mala resultará peor al querer defenderla.

OVIDIO